

PROCESSO SELETIVO 2022

PERÍODO LETIVO 2023

PROVA DE ESPECIALIZAÇÃO MÉDICA EM SAÚDE DA CRIANÇA E ADOLESCENTE EM TRANSPLANTE HEPÁTICO PEDIÁTRICO

INSTRUÇÕES

- 1) Confira se os dados impressos acima, que identificam esta prova, estão corretos.
- 2) O caderno de prova deverá conter 25 (Vinte e cinco) questões de múltipla escolha.
- 3) A duração da prova **com início às 08:00 às 09:00**, incluindo o preenchimento do Cartão-Resposta.
- 4) A interpretação das questões é parte integrante da prova, não sendo, portanto, permitidas perguntas aos Fiscais.
- 5) A prova é **INDIVIDUAL**, sendo vetada a comunicação entre os candidatos durante sua realização.
- 6) Será eliminado o candidato que utilizar material de consulta ou qualquer sistema de comunicação.
- 7) Em cada questão, há somente uma resposta correta.
- 8) Não copie as respostas para comparar com o resultado, pois a ordem das alternativas publicadas poderá ser diferente da apresentada neste caderno de provas.
- 9) O caderno de prova deverá ser entregue para o Fiscal, juntamente com o Cartão-Resposta.
- 10) Ao receber seu Cartão-Resposta, aja da seguinte forma:
 - a) Verifique se os dados pré-impressos estão corretos;
 - b) Assine no local indicado;
 - c) Marque no espaço correspondente, com caneta esferográfica, escrita normal, tinta azul ou preta o campo correspondente à alternativa que considera correta em cada questão;
 - d) Não o amasse, nem dobre.

**PROVA DE ESPECIALIZAÇÃO MÉDICA EM SAÚDE DA CRIANÇA E ADOLESCENTE
EM TRANSPLANTE HEPÁTICO PEDIÁTRICO**

1. Em portadores de síndrome de Down existe maior incidência de:

- a) Megacólon congênito e atresia de duodeno.
- b) Atresia de vias biliares e atresia de duodeno.
- c) íleo meconial e neuroblastoma.
- d) Duplicação intestinal e cisto de colédoco.

2. Em relação à atresia de esôfago podemos **afirmar** que:

- a) O arco aórtico à direita impede o tratamento primário da atresia de esôfago.
- b) A presença de ar no estômago permite excluir o diagnóstico de atresia de esôfago.
- c) Na fístula em H existe tanto atresia de esôfago como uma fístula traqueoesofágica.
- d) O polihidrâmnio não é condição necessária nos antecedentes obstétricos.

3. Pacientes portadores de estenose hipertrófica do piloro apresentam-se, geralmente, com alcalose metabólica hipoclorêmica e hipocalêmica. A maior perda de potássio nestes pacientes ocorre pelo (a):

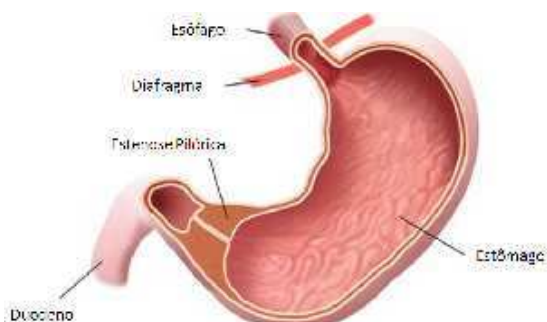


Figura 1: Rodrigues, et al., 2012. Brazilian Journal of Surgery and Clinical Research - BJSCR ESTENOSE HIPERTRÓFICA DO PILORO: ARTIGO DE REVISÃO

- a) Vômito
- b) Urina

c) Evacuação

d) Líquido intracelular

4. Em neonatos com Hérnia Diafragmática Congênita, qual das seguintes afirmações são verdadeiras?

a) A sobrevida melhora significativamente com a administração de vasodilatadores pulmonares.

b) Uma saturação de oxigênio de 20 é uma indicação para oxigenação por membrana extracorpórea.

c) A mortalidade é o resultado da hipoplasia pulmonar.

d) O defeito no músculo diafragma ocorre mais comumente do lado direito.

5. A causa cirúrgica mais comum de escroto agudo na infância, entre as abaixo citadas, é a:

a) Torção intravaginal de testículo.

b) Torção extravaginal de testículo.

c) Torção de cisto de epidídimo.

d) Hidrocele infectada.

6. O segmento intestinal mais acometido por estenose cicatricial após resolução clínica de enterocolite necrosante é o:

a) Duodeno

b) Íleo

c) Cólon

d) Jejunum

7. São exemplos de tributárias da veia cava superior, **exceto**:

a) Veia ázigos

- b) Veias esofageanas
- c) Veias intercostais posteriores
- d) Veia frênica inferior

8. Recém-nascidos com ECN podem demonstrar todos os seguintes achados em radiografias abdominais, **exceto**:

- a) Pneumatose intestinal
- b) Fístula colovesical
- c) Pneumoperitônio
- d) Distensão localizada de alça intestinal

9. Os remanescentes de fenda branquial apresentam mais frequentemente qual dos seguintes problemas clínicos?

- a) Infecção
- b) Obstrução das vias aéreas
- c) Hemorragia
- d) Degeneração maligna

10. Das seguintes malformações císticas da árvore traqueobrônquica, qual é mais provável de ser assintomática quando descoberta?

- a) Sequestro pulmonar intralobar.
- b) Sequestro pulmonar extralobar.
- c) Malformação adenomatóide cística congênita.
- d) Enfisema lobar congênito.

11. A causa mais comum de obstrução intra-hepática que leva à hipertensão portal na população infantil é:

- a) Atresia de vias biliares.
- b) Fibrose hepática congênita.

- c) Cirrose biliar focal.
- d) Deficiência de alfa-1 antitripsina.

12. O tumor de Wilms é caracterizado por todos os seguintes, **exceto**:

- a) Componente blastemal.
- b) Componente fibrótico.
- c) Componente estromal.
- d) Componente epitelial.

13. As malformações congênitas são responsáveis por um grande número de cirurgias realizadas no período neonatal. Sobre as afecções cirúrgicas dos recém-nascidos correlacione as patologias listadas na tabela 1 com os sinais radiológicos da tabela 2 e assinale a alternativa que contém a sequência **correta**:

TABELA 1:

- A- Atresia de esôfago tipo Tipo A.
- B- Atresia de Duodeno.
- C- Hernia diafragmática.
- D- Enfisema lobar congênito.
- E- Anomalia anorretal com fistula vestibular.

TABELA 2:

- 1- Sinal da dupla bolha.
 - 2- Hipertransparencia ao RX de tórax.
 - 3- Ausência de ar em abdome.
 - 4- Presença de alças intestinais em tórax.
 - 5- Presença de ar em bexiga.
- a) A-3, B-1, C-4, D-2, E-5.
 - b) A-1, B-5, C-4, D-3, E-2.
 - c) A-2, B-3, C-1, D-5, E-4.

d) A-4, B-1, C5, D-3, E-2.

14. Criança de 10 anos vítima de atropelamento se apresenta hipotensa. Várias tentativas de acesso venoso periférico foram malsucedidas. O próximo acesso de escolha é:

- a) Acesso intraósseo.
- b) Flebotomia em veia safena.
- c) Punção de veia jugular interna.
- d) Injeção subcutânea.

15. Bebe masculino de 3 meses de idade é trazido a emergência por quadro de febre, distensão abdominal e obstipação nos últimos 3 dias. Os pais referem alguns episódios de diarreia há 3 dias, mas desde então não observaram a eliminação de fezes ou gases. Trata-se de uma criança previamente hígida e que nunca foi submetida a procedimento cirúrgico. Após os exames a suspeita é de megacólon tóxico. É realizada a administração de fluidos endovenosos e antibiótico de amplo espectro. Qual a etapa seguinte no manejo deste paciente é indicada?

- a) Descompressão com passagem de sonda nasogástrica e retal.
- b) Colostomia proximal ao segmento agangliônico.
- c) Colectomia total, removendo segmento agangliônico.
- d) Enema com solução de glicerina gota a gota.

16. Você recebe uma criança atualmente com 25 dias de vida com diagnóstico de “ambiguidade genital”. O seu cariótipo é 46, XY, o mesmo não apresenta estruturas Mullerianas identificáveis nos exames de imagem e apresenta como gônadas dois testículos. Como você classifica esta alteração?

- a) Hermafrodita verdadeiro.
- b) Distúrbio de diferenciação sexual ovo testicular.

- c) Distúrbio de diferenciação sexual 46, XY.
- d) Distúrbio de diferenciação sexual 46, XX.

17. Adolescente de 13 anos de idade é encaminhado por suspeita de apendicite aguda. Qual cenário clínico deve levar a maior preocupação sobre apendicite perfurada?

- a) Paciente não se move, ausência de ruídos hidroaéreos.
- b) Paciente inquieto, agitado, queixando-se de dor em cólica.
- c) Paciente com dor em fossa ilíaca direita, sinal de Bloomberg positivo.
- d) Paciente com dor abdominal difusa, irritabilidade e febre.

18. Qual a composição mais frequente dos cálculos urinários?

- a) Oxalato de cálcio
- b) Cistina
- c) Ácido Úrico
- d) Fosfato de Amônia

19. Recém-nato de 7 dias de vida com diagnóstico pré-natal de válvula de uretra posterior evolui com piora progressiva de função renal apesar da adequada drenagem da bexiga por meio de sonda vesical sendo indicada terapia renal substitutiva. Qual modalidade seria a mais adequada para este paciente?

- a) Transplante renal de doador cadáver.
- b) Confecção de fistula arteriovenosa e hemodiálise.
- c) Passagem de cateter de hemodiálise e hemodiálise.
- d) Implante de cateter de Tenckoff e dialise peritoneal.

20. O CO₂ é o gás de escolha para uso em cirurgias vídeolaparoscópicas pois:

- a) É pouco dispersível.
- b) É eliminado pela ventilação.

- c) É inflamável.
- d) Tem efeito bactericida.

21. O desenvolvimento da genitália externa masculina é dependente da ação de qual hormônio?

- a) Dihidroepitesterona
- b) Testosterona
- c) Hormônio luteinizante
- d) Hormônio folículo estimulante

22. No retroperitônio a veia gonadal localiza-se:

- a) Anteriormente ao ureter.
- b) Posteriormente ao ureter.
- c) Lateralmente a direita do ureter.
- d) Lateralmente a esquerda do ureter.

23. A síndrome de Prunne-Belly **NÃO** apresenta qual das seguintes manifestações:

- a) Malformações cardíacas.
- b) Criptorquidia.
- c) Megaureter.
- d) Hipoplasia de musculatura abdominal.

24. Sobre as hipospádias, assinale a alternativa **correta**:

- a) Um paciente que já foi submetido a diversas correções cirúrgicas da hipospádia sem sucesso é descrito como portador de hipospádia cripplada.
- b) É uma condição que demanda atendimento especializado imediato e cirurgia no período neonatal.
- c) Hipospádias não fazem parte do espectro dos distúrbios de diferenciação sexual.

d) É uma malformação congênita frequente, ocorrendo em 1:2000 recém-nascidos masculinos.

25. São fatores de risco para a ocorrência de tumores de células germinativas?

- a) Orquite e epididimite.
- b) Hipospádia e Epispádia.
- c) Criptorquidia e Klinifelter.
- d) Varicocele e Hidrocele.





GABARITO DO CANDIDATO (SEM VALIDADE OFICIAL)

VOCÊ NÃO PODE FAZER NENHUM TIPO DE ANOTAÇÃO NA FRENTE OU VERSO DESTE DOCUMENTO, SOMENTE NO ESPAÇO RESERVADO PARA A CÓPIA DO CARTÃO-RESPOSTA

Na saída apresente este gabarito ao fiscal para conferencia.

| | |
|----|--|
| 1 | |
| 2 | |
| 3 | |
| 4 | |
| 5 | |
| 6 | |
| 7 | |
| 8 | |
| 9 | |
| 10 | |
| 11 | |
| 12 | |
| 13 | |
| 14 | |
| 15 | |
| 16 | |
| 17 | |
| 18 | |
| 19 | |
| 20 | |
| 21 | |
| 22 | |
| 23 | |
| 24 | |
| 25 | |